EXPERIMENTELLE UNTERSUCHUNGEN ÜBER DIE ÄTIOLOGIE UND PROPHYLAXE DER NARKOSENLÄHMUNG IM GEBIET DES PLEXUS BRACHIALIS.

INAUGURAL-DISSERTATION

ZUR ERLANGUNG DER

MEDIZINISCHEN DOKTORWÜRDE

VORGELEGT DER

HOHEN MEDIZINISCHEN FAKULTÄT

DER

ALBERT-LUDWIGS-UNIVERSITÄT

ZU

FREIBURG IM BREISGAU

ACAD. LUDB. BAT. BIBL.

VON

JULIUS NUSSBAUM

AUS

FRANKFURT A. M.

Freiburg i. B.
Hammerschlag & Kahle, G. m. b. H.
1910.

Gedruckt mit Genehmigung der medizinischen Fakultät
der Universität Freiburg i. B.

Dekan:
Prof. Dr. v. Kries
Geheimrat.

Referent:
Professor Dr. Krönig
Geh. Hofrat.

Meinen lieben Eltern
in Dankbarkeit.

Digitized by the Internet Archive
in 2026

https://archive.org/details/IA41543126_0122

Wegen des großen Interesses, das Lähmungen im Bereich des Plexus brachialis besonders nach längeren chirurgischen und gynäkologischen Operationen beanspruchen, habe ich es mir zur Aufgabe gemacht, zunächst an Hand eines großen Teiles der bisher bestehenden deutschen Literatur, die Ursachen dieser vom Operateur so unangenehm empfundenen Lähmungen zu eruieren und dann auf Grund eigener Untersuchungen einige neue Gesichtspunkte der Armlagerung bei abdominellen Eingriffen, die vielleicht den Ausgangspunkt einiger Verbesserungen bilden, in diese so eminent wichtige und meist als Stiefkind behandelte Frage zu bringen.

Wie der Name andeutet, handelt es sich bei Narkosenlähmungen, einem Namen, der von Braun zuerst eingeführt wurde, um Lähmungen, welche bei Personen entstehen, die längere oder selbst kürzere Zeit der Narkose ausgesetzt waren.

Man versteht darunter nicht zentrale Lähmungen, wie sie ein paar Mal nach Narkose beobachtet wurden, Fälle, die teils durch Hämorrhagien im Gehirn, während des Excitationsstadiums entstanden, teils durch parenchymatöse Degeneration der Gehirnzellen, teils als hysterische Schrecklähmung erklärt wurden, sondern der dem Worte Schlaflähmung nachgebildete Ausdruck Narkosenlähmung, bezeichnet eine periphere unabhängig von der Art des Narkotikums entstandene Lähmung. Die Schädigungen respektive Lähmungen kommen meist durch Zerrungen oder Druck zustande

und zwar einmal durch einen Druck, der seine Ursache im Körper selbst resp. dessen knöchernem Gerüst, zum andern durch den Druck, der von außen indirekt auf die betreffenden Nerven statthat. Den Narkosenlähmungen nahe verwandt sind die Lähmungen, welche bei bestimmten Körperstellungen oder durch gewisse häufig wiederholte Traumen hervorgerufen werden. Hierher gehören nach Büdinger die Schlaf- und Krückenlähmungen, die Lähmungen der Kutscher durch Druck von um den Arm gewickelten Zügeln, die Serratuslähmungen der Zimmerleute durch Druck schwerer Balken, der Packträger durch Riemendruck und andere Lähmungen professioneller Natur. Von Sehrwald ist eine doppelseitige Lähmung durch Klimmzüge beobachtet worden, die namentlich im passiven Langhang mit starker Rückwärtsbeugung des Kopfes hervorgerufen worden sein soll. Auch die dem Geburtshelfer bekannte Armlähmung, die beim Kind während der Geburt entsteht, gehört in diese Kategorie der Lähmungen, die alle meist den Typus der Erbschen Lähmung aufweisen sollen. Die Ansichten verschiedener Autoren, die Narkosenlähmungen zum Gegenstand ihrer Erörterungen machen, weichen in den ursächlichen Momenten wesentlich von einander ab. Am bekanntesten dürfte es sein, daß es bei längerer Zeit herabhängendem Oberarm zu einer Lähmung des nervus radialis infolge des Druckes der Kante des Operationstisches kommt, da der radialis sich am Schaft des Oberarmes von innen nach außen entlang windet, so kommt es häufig vor, daß er an dieser Stelle einer Druckwirkung ausgesetzt und so beschädigt wird; Braun glaubt an diese Druckwirkung nicht, sondern meint, die Lähmung auf andere Momente zurückführen zu müssen; wenn man jedoch bedenkt, daß bei den sogenannte Schlaf-

lähmungen, auch infolge Druckwirkung diese Erscheinungen der Lähmung resp. des Eingeschlafenseins auch auf diese und keine andere Art zustande kommen müssen, so dürfte wohl die oben angeführte Ansicht ihre wohlbegründete Berechtigung haben.

Die Ätiologie der Plexuslähmungen nun selbst hat in den Zeiten eine erhebliche Wandlung erfahren. Zuerst ist von Nonne, Hoedemaker, Bernhardt und anderen die Ansicht ausgesprochen worden, daß der Druck der clavicula auf den Plexus brachialis in der Höhe des 7. Halswirbels eine Lähmung hervorrufen könne und zwar hat man sich den Mechanismus so vorzustellen versucht, daß durch starke Adduktion in manchen Fällen oder durch Abduktion und Extension die in die Höhe gedrängte clavicula dem processus transversus des 6. oder 7. Halswirbels so genähert werde, daß eine Einklemmung der Plexuswurzeln zwischen clavicula und Querfortsatz stattfinde. Bernhardt hat einen solchen Fall beschrieben, in dem er sich auf diese Art die Armlähmung zu erklären suchte. Es handelte sich um eine 29jährige Frau, die sich während der über eine Stunde dauernden doppelseitigen Salpingo-oophorectomie in Beckenhochlagerung befand. Von einem Assistenten wurden während dieser ganzen Zeit ihre beiden Arme nach oben und hinten gehalten. Als die Kranke aus der Narkose erwachte, fand man, daß die Arme gelähmt waren. Es waren beide Arme in fast identischer Weise betroffen, gelähmt waren folgende Muskeln: m. infraspinati, deltoidei, bicipites, brachiales interni, supinatores longi et breves; es bestand eine Parese der musculi tricipites, pectorales majores, alles links stärker ausgeprägt als rechts, da, wie nachher in Erwägung gezogen wurde, der Operateur rechts und der die Arme hebende und nach rückwärts festhaltende Gehülfe

links von der Kranken gestanden hatte. Beiderseits ließen sich Sensibilitätsstörungen der Haut im Bereich der n. axilares, musculo-cutanei und einiger medianus Äste nachweisen; frei waren (außer dem triceps, dem supinator longus et brevis) alle sonst von den n. radiales innervierten Muskeln, sowie die motorischen und der größte Teil der sensiblen Fasern der n. mediani und in jeder Beziehung intakt die n. ulnares. Es handelte sich also im vorliegenden Fall um einen von Erb zuerst im naturhistorisch-medizinischen Verein 1874 beschriebenen nicht ganz unähnlichen Typus. Daß diese Arten von Druckwirkungen auf die oben angegebene Weise zustande kommen können, aber nur unter ganz bestimmten pathologischen Verhältnissen hat Nonne bei einem stark abgemagerten tuberkulösen Individuum nachgewiesen. Erb hatte in diesem Falle eine periphere Lähmung eines Teils des Plexus brachialis, wo die Nervenzweige für m. deltoideus, biceps, brachialis internus und supinator longus abgehen, diagnostiziert. Er glaubte in diesem Falle, daß es sich um eine Drucklähmung von seiten der stark vorspringenden clavicula handle. Die Vermutung bestätigte sich, als man bei der Visite den Patienten auf der rechten Seite liegend schlafend fand und feststellte, daß dieser immer diese Lage innehatte. „Die rechte Schulter und mit ihr das acromial Ende der clavicula war gehoben, sodaß dieselbe in toto der Sagittal Axe des Körpers etwas genähert erschien; sie lag den Querfortsätzen des 5. und 6. Halswirbels an; steckte man nämlich einen Finger zwischen clavicula und Halswirbel an dem Berührungspunkt, so wurde derselbe gedrückt. Man markierte hier den Punkt genau; auf der linken nicht erkrankten Seite wurde der analoge Punkt bestimmt. Die elektrische Untersuchung ergab nun, daß sich vom

Supraclavicularpunkt leicht Kontraktionen der betreffenden Muskelgruppe erzielen ließen, während dies rechts nur in unvollkommener Weise gelang. Auch bei der Sektion, vor der vor Eröffnung durch Andrücken der clavicula an die Halswirbelsäule der Berührungspunkt markiert worden war, zeigt sich, daß an der dem Druck der clavicula ausgesetzten Stelle, eine mäßige Abplattung der Nervenstämme stattgefunden hatte; alle anderen Partien des Plexus brachialis waren intakt. Es liegt also dieser Punkt der Ort der Affektion, in dem kurzen Nervenstamm, der aus der Vereinigung der ventralen Äste des 5. und 6. Cervikalnerven grade beim Austritt derselben aus der Scalenuslücke hervorgeht. Dieser Fall giebt uns speziell über die Lage und Wichtigkeit des Supraclavicularpunktes bei Lähmungen im Bereich des Plexus brachialis einen wichtigen Aufschluß. Es handelt sich in diesem Falle zwar nicht um eine Narkosenlähmung im engeren Sinne, aber um eine Lähmung, die große Ähnlichkeit mit dieser hat und durch die Art des Zustandekommens und des sich daran anknüpfenden Symptomenkomplexes unser Interesse erweckt. Jedenfalls ist diese Druckwirkung fast einzig in der Literatur beschrieben und nur durch die starke Abmagerung und die andauernde Lage auf der rechten Seite zu erklären.

Auf diesen Beweisen fußend, hat man längere Zeit angenommen, daß in gleicher Weise durch Aufrichtung der clavicula beim Hochführen des Arms die Plexuslähmungen nach der Narkose entstehen sollen. Es fehlte jedoch nicht an Autoren, die als Veranlassung solcher Lähmungen, diese Ursache nicht gelten ließen. So hat Braun zuerst auf den direkten Druck des Humeruskopfes in der Axelhöhle hingewiesen. Er wurde durch folgende Beobachtung zu diesem Schlusse

hingeführt. Bei der Operation eines eingeklemmten Leistenbruches war der rechte Arm während der $1^1/_2$ Stunden dauernden Operation über den Kopf emporgezogen gehalten worden. Die Hyperextention des Armes war so stark, daß dadurch der Puls der Arterie radialis am Handgelenk vollständig unterdrückt wurde. Zur Konstatierung dieses Verhaltens wurde er durch den die Narkose besorgenden Studenten aufmerksam gemacht, der glaubte, das Ausbleiben des Pulses als Zeichen der aufhörenden Herztätigkeit verantwortlich machen zu müssen. Braun stellte jedoch fest, daß nicht mangelnde Herzaktion, sondern die zu starke Elevation des Arms am Ausbleiben des Pulses schuld war. Denn bei nachher angestellten Versuchen zeigte es sich, daß der Puls beim Emporheben des Arms zum Verschwinden gebracht werden konnte, während er wiederkehrte, sobald der Arm wieder gesenkt wurde. In diesem Falle trat nach dem Erwachen aus der Narkose eine Lähmung des nervus ulnaris und des n. medianus in die Erscheinung. In einem andern Fall beobachtete Braun nach der Narkose eine vollkommene Lähmung des n. radialis. Wie ich schon eingangs erwähnte, lehnte Braun die Ansicht ab, daß diese Lähmung durch Druck des über die Kante des Operationstisches hängenden Arms hervorgerufen werde. Er führt vielmehr diese Lähmung auf dieselbe Ursache zurück, wie die des n. medianus und ulnaris in dem erst erwähnten Falle. Er ist der Ansicht, daß durch die starke Abduktion der Arme ein Druck des caput humeri auf diese Nerven ausgeübt werde. Zum Beweis führt er das Versagen des radialispulses an, das er auf einen in der Axelhöhle stattfindenden Druck und so entstehenden Verschluß der arteria axillaris bezieht. Auch er dachte an die Möglichkeit der Kompression der arteria subclavia durch

die clavicula; er folgert nun weiter, daß, wenn die arteria axillaris durch den vortretenden Humeruskopf so stark comprimiert wird, daß dadurch ein Verschwinden des Pulses auftritt, dadurch die dem Gelenkkopf noch näher liegenden Nerven des Plexus brachialis ebenfalls stark gedrückt und gezerrt werden und daß daraus dann die kürzere oder längere Zeit dauernde Lähmung der genannten Nerven resultiere. Auch von Kron ist ein Fall einer Narkosenlähmung mitgeteilt und als Entstehungsursache derselbe Grund angegeben; durch Leichenexperimente hat dieser Autor festgestellt, daß bei Hochführung des Arms nach hinten und außen — der nervus medianus bei Beugung im Ellenbogengelenke und kräftiger Supination — „der n. ulnaris sich wie eine Saite über den Humeruskopf hinwegspanne". Ein ähnlicher Fall der von Bardenheuer beobachtet ist, wird von diesem ebenfalls auf den durch den Oberarmkopf auf den Plexus ausgeübten Druck zurückgeführt. Weiter teilt Braun einen interessanten Fall mit, bei dem ebenfalls die beiden Arme kräftig über den Kopf emporgezogen worden waren. Nach der etwa zwei Stunden dauernden Operation hatte der Kranke an den beiden oberen Extremitäten gar kein Gefühl und konnte auch nicht die geringste Bewegung mit den Armen oder Händen ausführen. Bei einer sechs Tage nach der Operation vorgenommenen Untersuchung ergab sich, daß am rechten Arm außer den Extensoren sämtlicher Finger noch gelähmt waren der m. triceps, biceps, brachialis internus, musculus deltoideus. m. latissimus dorsi, m. supra-et-infraspinatus. Wenig funktionierte der m. cucullaris und der m. pectoralis major, die Beuger der Finger und der Hand, die m. interossei, die Muskeln des Daumens und Kleinfingerballens. Die Sensibilität war vorhanden, wenn auch herabgesetzt bis auf eine

kleine Stelle am Daumen, wo sie erloschen war. Noch vollkommener war die linke obere Extremität gelähmt, an der nur eine geringe supinierende Bewegung der Hand aktiv ausgeführt werden konnte. Außer den bei dem rechten Arm angeführten Muskeln zeigte auch der m. pectoralis major nur spurweise Contractionen. Sensibilität war überall vorhanden, aber herabgesetzt. Braun nimmt in diesem Falle an, daß es sich um eine Lähmung handelt, die durch den Druck der clavicula auf den plexus brachialis in der Gegend des 6. u. 7. Halswirbels entstanden sei, was aus der Beteiligung der Schulterblattmuskeln hervorgehe. Er vergleicht sie mit der von Erb beschriebenen Armschulterlähmung und nimmt auch die gleiche Ursache wie bei dieser an.

Ein wesentlich anderes Bild über den Mechanismus beim Zustandekommen der Drucklähmung entstand, als auf Grund experimenteller Leichenuntersuchungen Büdinger zeigte, daß doch wohl nicht die Einklemmung des plexus zwischen prozessus transversi 6. u. 7. und clavicula Schuld an den Druckwirkungen sei. Er giebt wohl auch zu, daß der beim Hochführen des Arms in der Axelhöhle vorspringende Humeruskopf ein begünstigendes Moment durch Spannung der Nerven darstelle und gewissermaßen eine vorbereitende Rolle für die Lähmung der Nerven spiele. Bei seinem Versuch hat Büdinger die clavicula von ihren Weichteilen entblößt und den Arm der in Rückenlage befindlichen Leiche langsam gehoben, während ein Finger etwa unter der Mitte der clavicula lag. Der Finger wurde stark gequetscht und zwar von der ersten Rippe. Bei Erheben des Arms bis zu einem Rechten nähern sich clavicula und erste Rippe etwa in ihrer Mitte bis auf wenige Millimeter. Wird der Arm noch weiter gehoben, so dreht

sich die clavicula so, daß jene Fläche, welche bei gesunkenem Arm nach hinten und unten liegt, zur unteren wird und sich in großer Ausdehnung gegen die Rippe anstemmt. Clavicula und Rippe sind also dann nur noch von einander durch die comprimierten Nervenstämme getrennt. Veranschaulicht hat Büdinger diese Verhältnisse, indem er ein mit Ruß bestrichenes Papier dazwischen legt und nun den Arm hebt. Dann wird nach seiner Angabe an dem Papier außer den Anzeichen starker Quetschung eine Figur von 1½—2 cm Breite und 3—4 cm Länge erzeugt. Das wäre dann also die Ausdehnung der aneinanderstoßenden Knochen. Einen ähnlichen Versuch machte Kron, indem er eine zwischen sealenus medius und clavicula gebrachte Wachstafel glatt durchtrennen läßt. Es ist natürlich die Länge und Breite der aneinander stoßenden Flächen von der Form des Thorax und des Schlüsselbeins abhängig. Büdinger ist der Ansicht, daß besonders die oberen Wurzeln des Plexus der Gefahr des Druckes leichter ausgesetzt seien und erst bei stärkerer Elevation des Armes auch die unteren, weil sie leichter medialwärts ausweichen könnten. Er stellte ferner fest, daß die Arterie nicht gequetscht werden könne, weil sie durch das Dazwischenliegen der Nerven zwischen den Knochen geschützt werde. Daß die Magerkeit der betreffenden Individuen durch das Fehlen jeglichen Zwischenfettpolsters das Zustandekommen eines Druckes wesentlich erleichtert, bedarf wohl kaum einer besonderen Erwähnung. Büdinger konstatierte dies, indem er feststellte, daß alle seine Patienten sehr heruntergekommen waren. Auf diesen Punkt wies speziell auch Littauer hin, der ferner auch in abnormen Verlauf der Nerven und abnormen Knochenbildungen Ursachen der Lähmung erblickt. Als weiteres begünstigendes Moment kommt

nach Büdinger noch die Haltung des Kopfes und der Halswirbelsäule in Betracht, weil ein Druck um so schneller stattfinden kann, je mehr die Plexusstämme schon vor der Hochführung der Arme angespannt sind. Er hat nämlich beobachtet, daß wenn der Kopf kräftig nach der Seite gezogen oder nach rückwärts gezerrt wird, diejenigen Nerven sich wie straff gespannte Stränge anfühlen, welche auf der, dem abgewendeten Kopf entgegengesetzten Seite liegen; sie bleiben dagegen locker, wenn der Kopf etwas erhoben und nach der dem elevierten Arm gleichnamigen Seite gewendet wird. Diese Feststellungen zeigten sich ihm auch in einwandfreien Versuchen an der Leiche. Bestätigt wurden alle diese Angaben auch von Krumm, doch beschreibt dieser auch einen Fall, der zwar etwas abweicht, aber keinen gegenteiligen Beweis des eben beschriebenen Mechanismus erbringt, sondern vielmehr dazu beiträgt, eine Klärung der Verhältnisse in der Hinsicht zu bringen, daß unter krankhaften Verhältnissen der Mechanismus ein anderer sein kann. Es handelt sich um einen Versuch an der Leiche eines an langwieriger Wirbelcaries der Brustwirbelsäule zugrundegegangenen Kindes. Es zeigte sich in diesem Falle, daß bei Hochführung des Arms der Druck nicht zwischen clavicula und 1. Rippe stattfand, sondern daß die clavicula sich unter Drehung nach hinten aufrichtete und die oberen Plexuswurzeln zwischen Querfortsatz des 6. Halswirbels und clavicula einklemmten. Es handelte sich also um einen ähnlichen Vorgang, wie ihn Nonne in seinem Fall angenommen hatte. Analog übrigens mit den Narkosenlähmungen sind die traumatischen Lähmungen des Armes, die von Nélaton schon auf eine Kompression zwischen clavicula und 1. Rippe zurückgeführt werden. Es genügt

schon ein kurzes kräftiges einmaliges Aufeinanderschlagen der Knochen, um entweder eine akute Lähmung oder eine chronische Neuritis die von denselben Folgen begleitet sein kann, hervorzurufen, so z. B., wenn ein schwerer Gegenstand mit Wucht auf die Schulter fällt. Auch bei Entstehung und Repositionsversuchen von Luxationen sollen Lähmungen dieser Art entstanden sein. Daß gelegentlich auch durch Zerrung, sei es durch Zerreißung einzelner Nervenfasern, sei es durch Bildung von Haematomen mit nachfolgender Neuritis Lähmungen entstehen können wird durch folgenden interessanten Fall der von Bardenheuer angegeben ist, bewiesen. Bei einer alten sehr marastischen Frau wurde wegen fractura colli chirurgici humeri ein Extensionsverband am Oberarme angelegt. Bald nachdem das Gewicht von 20 Pfund angehängt worden war, ohne daß eine Kontraextension eingerichtet wurde, hatte sich eine komplette Lähmung des Armes (ob auch der Schulter ist nicht angegeben) etabliert, welche nach sofortiger Beseitigung des Verbandes in 7 Tagen geheilt war. Daraus zog Büdinger den Schluß, daß ein relativ geringer Zug genügt, um die Nervenfunktion zu beeinträchtigen, und daß man als praedisponierendes Moment für die Entstehung der Drucklähmung die bei der Elevation des Armes stattfindende starke Zerrung ansehen könne. Gaupp hat rein anatomisch diese Verhältnisse und speziell den Bewegungsmechanismus im Schultergelenk bei der hohen Armhebung studiert und ist unabhängig von den übrigen Autoren zu folgendem Schluß gekommen: „Die Drehung der scapula zum Zweck der Erhebung des Arms findet zunächst und hauptsächlich statt im acromioclaviculargelenk, in dem die scapula recht lose aufgehängt ist. Bei der Hebung nach vorn oder vornaußen bleibt dabei die clavicula

zunächst ruhig stehen und es wird nicht nur die Drehungsfähigkeit der scapula um die horizontale Axe, sondern auch um die vertikale ausgenutzt; mithin ist die Beteiligung des acromioclaviculagelenks eine größere. Bei der Hebung rein nach der Seite dreht sich die clavicula von vornherein unter dem Einfluß des trapezius etwas nach hinten, sodaß die horizontale Axe für die scapular Drehung mehr sagittal, d. h. für die reine Seitwärtshebung günstiger gestellt wird. In beiden Fällen findet die Bewegung der scapula im acromioclaviculargelenk ihr Ende durch Anstoßen des processes coracoideus am vorderen Clavicularumfang. Wirkt dann der Serratus fort, so wird die Drehung der scapula noch weitergeführt durch Rotation der clavicula im Sternoclaviculagelenk um die eigene Axe. Dabei wird die clavicula nach hinten über die erste Rippe gelegt. Die Schieflage dieser erklärt das geringe Ansteigen der extremitas acromialis. Gaupp ist dann also auf dieser Grundlage zu dem Schluß gekommen, daß bei starker Armhebung die clavicula sich unter Rotation über die erste Rippe hinüberlegt und gerade die Seite preßt, wo der 5. und 6. Cervitalnerv aus der Scalenuslücke hervortreten, dem Punkt, der für die Erbsche Lähmung bekannt ist.

Noch eine andere Entstehungsursache für Plexuslähmungen ist von Horst angegeben und zwar handelt es sich in seinen Fällen um eine zur Vermeidung des Abgleitens der Patienten benutztes Schultergestell. Die Patienten glitten in die Aushöhlung der Schulterhalter hinein und zwar so, daß der Teil zwischen Hals und äußerster Schultergrenze fest an die halbkreisförmigen Schulterhalter gepreßt wurde. Durch diesen Druck soll der Plexus nach seiner Ansicht an

zwei Stellen gefährdet sein. Erstens, wenn die Schulterhalter so eng gestellt sind, daß sie den seitlichen Halspartien sehr genähert sind, so wird der Plexus direkt gegen die Halswirbelsäule und die clavicula gepreßt, wodurch er an einer sehr hoch liegenden Stelle geschädigt wird. Zweitens soll auch seiner Ansicht nach der Plexus an der Kreuzungsstelle der ersten Rippe mit dem Schlüsselbein einem Druck ausgesetzt sein. Die Schultern gleiten, wie schon erwähnt, bei der Beckenhochlagerung fest in die Halterhalbkreise hinein, sodaß der mediale Teil der clavicula gegen den oberen Teil des Schulterhalters gepreßt wird, während zugleich das Schulterblatt und damit indirekt der laterale Teil des Schlüsselbeins durch den Widerstand der Halter nach unten gezogen werden. Auf diese Weise soll also die clavicula teils direkt durch die Halter, teils indirekt durch den Zug des Schulterblatts auf die erste Rippe gedrückt werden, und so dadurch den darunter liegenden Plexus schädigen.

Trotz alledem sind Plexuslähmungen, die in Narkose entstehen, nicht so häufig, wie man vermuten sollte. Es sind bis jetzt, soweit ich dies feststellen konnte, erst 22 Fälle bekannt. Die weitaus größte Mehrzahl — 16 unter 22 — entstand während Laparatomie und zwar achtmal bei chirurgischem, neunmal bei gynäkologischem Bauchschnitt. Einmal entstand die Lähmung bei Lumbalschnitt wegen Nierentumor, einmal bei Mammaamputation mit Ausräumung der Axelhöhle, einmal bei Radikaloperation einer Leistenhernie und einmal bei vaginaler Entfernung eines Uterusmyoms. Die Lähmung war 19mal einseitig, einmal doppelseitig.

Wenden wir uns nun zur Betrachtung des Symptomenbildes der peripheren Narkosenlähmungen, so habe

ich schon mehrfach erwähnt, daß vorzugsweise die oberen Wurzeln also 5. und 6. Wurzel ergriffen werden, während die unteren weniger oft beschädigt werden, weil sie leichter ausweichen können. Der Laesionsstelle entsprechend, etwa der Austrittsstelle des Plexus aus der Scalenuslücke, — äußerlich zu ermitteln, dadurch daß dieser ca. 2 cm oberhalb der clavicula am hinteren Rande des m. sternocleidomastoideus liegt, — bietet sich uns am häufigsten ein Symptomenbild, das Erb zuerst als kombinierte Armschulterlähmung nach Duchenne beschrieben hat. Gelähmt sind m. deltodeus (Armheber) brachialis internus, biceps, brachio-radialis (Unterarmbeuger) und häufig noch supinator (Auswärtsroller des Unterarms) infraspinatus (Auswärtsroller des Oberarms). Ist eine ausgedehntere Laesion vorhanden, oder sitzt die Schädigung noch mehr oberhalb der erwähnten Stelle, so sind auch noch die übrigen Oberarm- und Schultermuskeln mitbeteiligt. Cate Hoedemaker und Secrétan wiesen darauf hin, daß der Erbsche Symptomenkomplex noch durch Mitbeteiligung der Muskeln des Schultergürtels kompliziert werden könne, indem sie auf die anatomischen Beziehungen der diese Muskulatur versorgenden Nerven zu den oberen und unteren Wurzeln des Plexus aufmerksam machten. Des Bernhardtschen Falles von Narkosenlähmung, bei dem außer der Erbschen Lähmung noch triceps und pectoralis in Mitleidenschaft gezogen waren, habe ich schon Erwähnung getan. Eine ganze Anzahl weiterer Fälle sind bekannt, so hat Braun Parese des latissimus dorsi und der m. spinati, Vierordt Lähmung des m. infraspinatus, Martius und Secrétan Lähmung des pectoralis major, Büdinger endlich in mehreren Fällen Parese der gesamten Schultergürtelmuskulatur gefunden. Handelt es sich auch um eine

Laesion der unteren Wurzeln — 8 Cervicalnerv und erster Thoracalnerv — so bietet sich uns das Bild der Klumpkeschen Lähmung, also einer Lähmung, die die Vorderarm-, Finger- und Handmuskulatur betrifft. Da aber, wie aus der Mechanik der Verletzung hervorgeht, die unteren Wurzeln weniger oft betroffen werden, so fügt sich die Tatsache gut an, daß auch bei Lähmungen des ganzen Arms oft noch leichte und vereinzelte Bewegung der Finger möglich war, oder daß doch wenigstens die Beweglichkeit sich in den Fingern am ehesten wieder einstellte. Es ist das Verdienst Pagenstechers, daß er zuerst auf das Gesetzmäßige dieser Erscheinung hingewiesen hat. Noch ein weiteres Symptom, das für die Laesion der unteren Plexuswurzeln charakteristisch ist, wurde zuerst von Klumpke beschrieben, es sind dies die oculopupillären Störungen. Bei tiefen Plexuslähmungen sind Miosis, Verengerung der Lidspalte, Retraktion des Bulbus und Abflachung der Wange beobachtet worden. Von Klumpke wurde auf Grund experimenteller und klinischer Studien eine Laesion des Ramus communicans aus dem ersten Dorsalnerven dafür verantwortlich gemacht. Man hat sich diesen Vorgang so vorzustellen versucht, daß auf indirektem Wege durch Zerrung oder durch neuritische Veränderungen die Laesion hervorgerufen werde. Von Büdinger wurde in einem Falle Miosis, ein anderes mal Miosis und Verengerung der Lidspalte beobachtet. So mannigfaltig das Bild der Lähmungen auf motorischem Gebiet ist, um so komplizierter wird dasselbe noch im Bereich der sensiblen Sphäre. Im allgemeinen gilt auch hier das von Pagenstecher aufgestellte Gesetz, daß bei Laesion der oberen Wurzeln auch die sensiblen Störungen geringer sind. Meist sind nur leichte Paraesthesien vorhanden. Bei

Lähmungen der unteren Plexuswurzeln sind Störungen im Bereich der Hautäste des n. ulnaris, cutan. brach. int. und auch im Hautgebiet des medianus und radialis beschrieben. Das sensible Gebiet des n. axillaris wird häufig frei befunden. So hat Büdinger in seinen 9 Fällen niemals eine Störung im sensiblen Gebiet dieser Nerven feststellen können. Auch Hypaesthesien in den verschiedenen Graden bis zur völligen Anaesthesie wurden beschrieben.

Krankengeschichten.

1. M. Bernhardt. Es betrifft eine 29j. Frau, an welcher März 1892 eine doppelseitige Salpingo-Oophorectomie ausgeführt worden war. Die Patientin lag während der über eine Stunde dauernden Operation auf einem Veit'schen Operationsstuhl in Beckenhochlagerung.

Von einem Assistenten wurden während dieser ganzen Zeit die beiden Arme mit ziemlicher Kraft nach oben und hinten gehalten. Als die Kranke erwachte, fand man beide Arme gelähmt.

Status nach 3 Wochen. Beide Arme hängen schlaff im Schulter- und extendierten Ellenbogengelenk längs des Rumpfes herab. Beiderseits sind irgendwelche aktiven durch den m. deltoidus auszuführenden Bewegungen unmöglich. Linke Schultergegend deutlich abgeflacht; Druck auf die gelähmten Muskelmassen der deltoidei empfindlich. Drehung des ganzen Arms nach außen beiderseits unmöglich. An der Lähmung sind beide Arme in fast identischer Weise beteiligt. Beiderseits sind folgende Muskeln gelähmt: m. infraspinati, deltoidei, bicipites, brachiales interni, supinatores longi et breves. Parese der m. tricipites, pectorales maiores, beiderseits Sensibilitätsstörungen der Haut im Bereich der m. axillares, musculocutanei,

einige Medianusäste, frei sind (außer dem triceps, supinator longus et brevis) alle sonst von dem n. radialis innervierten Muskeln, sowie die motorischen und der größte Teil der sensiblen Fasern der n. mediani, und in jeder Beziehung intakt die n. ulnares.

2. Bardenheuer (Köln). Bei einer Uterusextirpation, wurde der Arm während $1^1/_2$ h stark nach oben eleviert gehalten, sodaß der Plexus brachialis über den nach unten gegen die Axelhöhle prominierenden Oberarmkopf gespannt war. Der ganze Arm war 3 Monate lang gelähmt.

3. Thelen (Elberfeld). Aus der gleichen Ursache bei der Uterusextirpation wurden die m. pronatores und die flexores des Vorderarms betroffen; am längsten blieb der deltoides gelähmt.

In den beiden Fällen 2. und 3. keine genaueren Angaben.

4. Braun. 1882. Operation wegen Ileus. Über die Haltung des Arms in der Narkose nichts näheres bemerkt. Vollkommene Lähmung des n. radialis.

5. P. wegen eingeklemmten Leistenbruches operiert; unmittelbar nach dem Erwachen aus der Narkose Lähmung des n. ulnaris und n. medianus. Bei diesem Kranken war der rechte Arm während der etwa $1^1/_2$ h dauernden Operation über den Kopf empor gezogen gehalten worden. Die Hyperextension des Arms war so stark, daß dadurch der Puls der Arterie radialis am Handgelenk vollständig unterdrückt wurde. Über den weiteren Verlauf dieser Lähmung keine genaueren Aufzeichnungen.

6. 9. III. 1894. Resectio pylori wegen Ca. Beide Hände der Kranken waren von dem die Narkose besorgenden sehr kräftigen Ammanuensen über den Kopf emporgezogen worden. Nach dem Erwachen aus der 2 h dauernden Narkose hatte die Kranke an den beiden

oberen Extremitäten gar kein Gefühl und konnte auch nicht die geringste Bewegung mit den Armen und Händen ausführen.

Untersuchung am 15. III. Am rechten Arm außer den Extensoren sämtlicher Finger gelähmt m. triceps, biceps, brachialis internus, deltoideus, latissimus dorsi, supraspinatus, infraspinatus. Wenig funktionierte m. cucullaris, musc. pectoralis maior, Beuger der Finger und der Hand, m. interossei, Muskeln des Daumens und Kleinfingerballens. Sensibilität herabgesetzt aber vorhanden, bis auf eine Stelle am Daumen, woselbst sie erloschen war. Noch vollkommenere Lähmung der linken oberen Extremität, an der nur eine geringe supinierende Bewegung der Hand aktiv ausgeführt werden konnte. Außer den bei dem rechten Arm als gelähmt ausgeführten Muskeln zeigte auch der m. pectoralis maior nur spurweise Kontraktionen. Die Sensibilität war überall vorhanden, aber herabgesetzt.

13. IV. Rechtsbeugung und Streckung im Handgelenk und an den Fingern wahrnehmbar, während die Schultermuskeln noch alle gelähmt waren. Am linken Arm funktionierten m. deltoides und Schultermuskeln; nur war pectoralis maior, triceps und biceps gelähmt. Schwer ausführbar war die Pronation und Supination der Hand, ebenso die Beugung und Streckung der Hand, die Beugung der Finger. Noch nicht möglich war die vollkommene Streckung und die Spreizung der Finger.

10. V. Rechts: m. cucullaris, pectoralis maior, latissimus dorsi, triceps normal, schwach funktionierten die m. biceps und alle andern Vorderarm- und Handmuskeln mit Ausnahme des m. supinator longus, der gelähmt war, ebenso wie der m. deltoides, der m. subscapularis, supraspinatus, infraspinatus, teres maior, teres minor. Faradische Prüfung ergab

bei dem sehr schwachen m. biceps eine Zuckung, ebenso reagierten deltoides und supinator longus. Galvanisch ergab sich in den Muskeln des Vorderarms und im m. biceps normal schnelle Zuckung, aber herabgesetzte Erregbarkeit; m. deltoides und m. supinator longus gaben träge Zuckungen. KSZ stärker als ASZ bei sehr stark herabgesetzter Erregbarkeit; Sensibilitätsstörungen nicht nachweisbar. Links funktionstüchtig m. cucullaris, deltoides, supraspinatus, infraspinatus, teres maior und minor, m. pectoralis maior, latissimus dorsi, triceps, brachialis internus, supinator longus, während m. biceps noch gelähmt war, aber keine EaR zeigte. Vorderarm und Handmuskeln funktionierten alle, wenn auch wenig. Faradisch reagierten alle Muskeln normal, auch der m. biceps, ebenso normales Verhalten dem galvanischen Strom gegenüber. Im m. biceps keine EaR. Keine Sensibilitätsstörungen. Am 20. VI. 94 waren die Lähmungserscheinungen besonders am rechten Arm bedeutend besser geworden, aber ebensowenig wie an dem linken Arm verschwunden.

7. F. Krumm (Worms). Frl. 38j., 27. IV. 92. Amputation d. l. Mamma m. Ausräumung der Axelhöhle wegen Cystadenoma mammae. Linker Arm war während der Operation stark nach oben gezogen d. h. abduziert und extendiert worden. Am 2. Tag nach der Operation reißende Schmerzen in der linken Schulter. Da P. früher an rheum. Beschwerden gelitten haben will, wird den Klagen keine weitere Beachtung geschenkt. Hand leicht gedunsen, Sensibilität normal, Finger schwer beweglich. Am 3. V. wurde eine völlige Lähmung d. lk. Arms und hochgradige Parese der linken Schultermuskulatur konstatiert. Am intensivsten war das Radialisgebiet betroffen. Elektr. Untersuchung: Teils einfache

Herabsetzung der elektr. Erregbarkeit, teils partielle EaR. (An der Streckmuskulatur des linken Vorderarms Überwiegen der ASZ — träge Zuckungen) Sensibilitätsstörungen nicht nachweisbar, später vorübergehend Paraesthesien in den Fingern. Durch elektr. Behandlung ging nach 5—6 Wochen die Lähmung allmählich zurück. Beweglichkeit aber weniger kraftvoll, wie rechts. Deltoides noch stark atrophisch. Hebung des Arms nicht vollkommen möglich, mühsam.

8. 54j. Frau. Operation: Doppelseitige Ovariosalpingektomie, Ventrofixatio uteri; Dauer sehr lange. Während der Operation — Trendelenburgsche Lage — waren die Arme über den Kopf hochgezogen worden. 3 Tag p. o. klagt P., daß sie den linken Arm nicht recht bewegen könne. Parese des deltoides und der Oberarmmuskulatur. Fingerbewegungen erhalten, keine Sensibilitätsstörungen. Keine elektr. Untersuchung. Nach 14 Tagen Besserung nach farad. Behandlung. Im Laufe der nächsten Wochen ging die Lähmung völlig zurück.

9. 22j. Mann. Operation: Laparatomie nach Schußverletzung. Dauer $1^1/_2$ h. Während der ganzen Operation waren die Arme stark in die Höhe gezogen. Ein Tag p. o. wurde bemerkt, daß P. den rechten Arm nicht bewegen konnte. 2 Tage später wurde festgestellt, daß keine Sensibilitätsstörung da war, die Finger konnten etwas bewegt werden. Nach 14 Tagen am 24. VII. leichte Beugebewegungen im Ellenbogengelenk. Am 1. VIII. machte sich beginnende Atrophie der Muskulatur, besonders am Daumenballen und Schulter bemerkbar. Die Flexoren der Finger wiesen deutliche Besserungen auf. Tägliche Faradisationen. 5. VIII. Motilität wieder gebessert. Im Radialisgebiet hochgradige Herabsetzung der elektr. Erregbarkeit; überall aber deutliche Reaktion. 2. IX. Händedruck

ziemlich kräftig, Erhebung des Arms noch sehr mangelhaft. 11. IX. Statusaufnahme bei Entlassung. Deutliche Atrophie d. r. m. deltoides. Rechtes Schulterblatt steht etwas flügelförmig ab. Grobe Kraft in Arm und Hand gut. Nur die Erhebung des Arms noch mangelhaft. Auch an Ober- und Unterarm noch leichte Atrophie nachweisbar. Druck der Hand deutlich schwächer wie links. Beweglichkeit sonst normal. Anfang 1894 stellte sich P. wieder vor. Funktionen des rechten Arms wieder völlig normal. Atrophie ausgeglichen.

10. Büdinger. R. S. 29j. Resectio pylori wegen Ca am 22. II. 92. Dauer der Operation 2½ h Armhaltung während der Narkose ließ sich nachträglich nicht mehr genau feststellen, jedenfalls war der rechte Arm stark nach oben gehalten worden. Gleich nach dem Erwachen der Patientin zeigte sich eine vollständige Lähmung des rechten Oberarms, der mit supiniertem Vorderarm und schwach flektierten Fingern unbeweglich ausgestreckt ist. Händedruck gleich Null. Im Schulter- sowie sämtlichen Armgelenken ist jede aktive Beweglichkeit erloschen. Sensibilität und Reflexe beiders. gleich und vollkommen normal, Paraesthesien fehlen. Die linke Pupille ist etwa doppelt so weit wie die rechte. Letztere reagiert etwas träger. Keine vasomotorischen Störungen. Am 28. XI. konnte P. ganz leichte Bewegungen mit allen Fingern ausführen, sonst bestanden die Lähmungserscheinungen unverändert. Am 1. XII. war die Beweglichkeit in den Fingern soweit gebessert, daß P. einen kaum wahrnehmbaren Händedruck ausüben konnte, auch im Handgelenk konnte eine geringe Beugung und Streckung, ferner eine schwache Pronationsbewegung des Vorderarms ausgeführt werden. Oculopupilläre Symptome unverändert. Keine elektr. Untersuchung.

Am 2. XII. Tod durch Inanition. Bei der Sektion keine Untersuchung der Plexuswurzeln.

11. Dr. N. N. Am 3. IV. 93 durch Billroth wegen Ca des colon ascendens operiert. Der 44j. P. war sehr heruntergekommen, hatte früher nie an nervösen Störungen gelitten. Dauer der Operation $1^1/_4$ h. Während der Narkose wurde der Arm so gehalten, daß er in der Schulter sehr stark nach oben gezogen, im Ellbogengelenk fast rechtwinklig flektiert um den Kopf lag. Unter dem Kopf befand sich kein Polster; nach welcher Seite das Gesicht gewendet war, ließ sich nicht mehr feststellen. Gleich nach der Operation bemerkte man eine vollständige Lähmung des rechten Arms samt der Schulter. Am 4. IV. wurde konstatiert, daß der Arm unbeweglich in supinierter Stellung lag. In den Fingern und dem Handgelenk war eine geringe Flektion, am Vorderarm eine minimale Pronation möglich. Beides soll am Vortage noch nicht vorhanden gewesen sein. Alle Bewegungen des Oberarms und die übrigen des Vorderarms waren aktiv nicht ausführbar. Die Sensibilität war am ganzen Arm deutlich herabgesetzt, ebenso an der Schulter, wie es schien besonders stark im Gebiet des n. radialis. Keine genaue Bestimmung wegen Apathie und Schwäche des Kranken. An den Fingern der Radialseite wurden erst tiefe Nadelstiche empfunden, am ganzen Arm zum Unterschied von dem übrigen Körper Spitze und Kopf einer Nadel nicht unterschieden. Reflexe beiderseits gleich abgeschwächt. 5. IV. Exitus. Keine Sektion.

12. K. H. 24j. wurde am 12. VII. 92 einer Nachoperation nach Darmausschaltung wegen Perityphlitis unterzogen. Der linke Arm wurde während der $2^1/_2$ h dauernden Operation absichtlich nur wenig über den rechten Winkel nach oben gezogen. Gleich nach dem

Erwachen bemerkte Patient eine bedeutende Schwäche des ganzen Arms. Sämtliche Bewegungen der Schulter, des Oberarms und der Hand sind ausführbar, aber langsam und unvollkommen, besonders die Finger schwer beweglich. Eine stärkere Affektion einzelner Muskelgruppen läßt sich sonst nicht nachweisen. Prüfung nur unvollkommen wegen hochgradiger Schwäche des Kranken. Exitus am 13. VII. 93.

13. Frau St. wurde von Professor Chrobrak 15. V. 91 wegen Myoma uteri operiert. Stark heruntergekommen. Dauer der Operation 2 h. Beide Arme waren mit den Handgelenken an den oberen Teil des Operationstisches in der Weise festgebunden, daß die Oberarme um etwa 120° gehoben, die Vorderarme supiniert waren. Es fiel auf, daß der rechte Arm p. o. immer die Tendenz hatte, über die Bettkante herauszufallen und die Kranke sich bemüht, ihn mit der linken Hand hereinzuziehen. Bewegungen des Vorderarms waren gänzlich aufgehoben, an den Fingern nur ein geringer Grad von Flexion möglich. Schulter konnte nur sehr wenig gehoben werden. Sensibilität an den Fingern wesentlich herabgesetzt. Der Zustand besserte sich sehr langsam, doch konnte P. noch durch 3—4 Monate hindurch den Arm nicht zu feineren Beschäftigungen verwenden. Nach einem halben Jahr funktionierte er wieder ganz normal und zeigte keine Atrophie.

14. M. S. 31j. Am 1. V. 90 wurde von Prof. Weinlechner ein 750 gr schwerer Nierentumor mittels Lumbalschnitt exstirpiert. Starke Abmagerung. P. befand sich während der Operation in linker Seitenlage mit einem flachen Polster unter der Flanke; die Lage der Arme ist nicht mehr genau konstatierbar. 2. V. Rechter Arm einschließlich des Schultergürtels gelähmt, Kriebeln und Ameisenlaufen in ihm. 5. V. P. kann leichte Bewegung im Schultergelenk ausführen.

12. V. Im r. Ellenbogengelenk bereits leichter passiver Widerstand. 2. VI. Die Finger können bewegt werden, Pro- u. -Supinationsbewegung möglich, Beugung und Streckung im Ellenbogengelenk nicht ausführbar, Arm kann im Schultergelenk rotiert, nicht aber ab- und adduziert werden. Schultergürtel frei. 21. VII. Bewegungen können in jeder Richtung in gewissen aber nur langsam und ungefähr ausgeführt werden.

15. A. K. 43j. wurde am 7. I. 92 wegen Myoma uteri operiert. Armhaltung wie bei 13. R. Arm war in den ersten Tagen vollkommen gelähmt, in den Fingern keine Beweglichkeit. Keine Sensibilitätsstörungen. Am 2. VII. 93 zeigte der rechte Arm keine Atrophie, alle Bewegungen ausführbar, aber kraftloser, langsamer. An der rechten Hand betrug der Druck auf das Dynamometer nur etwa $^3/_4$ von dem der linken. P. gab an, sie habe den Arm durch ein halbes Jahr fast garnicht gebrauchen können, dann sei sie in den jetzigen Zustand gekommen. Sensibilität und Reflexe normal.

16. S. R. 34j. Am 28. VI. 93 Castration wegen myoma uteri. Dauer der Operation $1^1/_2$ h. Armhaltung wie bei 13 und 15. Am 29. VI. bemerkte man eine Lähmung d. r. Armes, die sich auf Schulter, Ober- und Vorderarm beschränkte. Schmerzhaftigkeit bei Druck über der clavicula, nicht aber im Bereich des Plexus brachialis. Die m. deltoides, biceps, triceps, brachialis internus gelähmt, die Ab- und Adduktion im Schultergelenk aufgehoben. Der Vorderarm kann etwas gebeugt werden, wobei man deutlich die Kontraktion des supinator longus sieht, welcher diese Bewegung ausführt. Hand und Finger scheinen für gröbere Prüfung fast normal, doch werden alle Bewegungen langsam ausgeführt. Dynamometer r. 12, links 4. Reflexe und elektr. Erregbarkeit beiderseits

gleich. Am ganzen Vorderarm bis zur Ellenbeuge Sensibilität herabgesetzt. 1. VII. Finger werden freier bewegt. Sensibilität hergestellt. 6. VII. Schultergelenk unverändert, Flexion des Vorderarms in geringem Maße vom biceps mitversorgt. 23. VII. Händedruck beiders. gleich stark. Bewegung des Ellenbogengelenks bei supiniertem Vorderarm, aber auch bei Pronationsstellung bei dem geringsten Widerstand unmöglich. Parese des biceps und supinator longus — muß nachträglich durch Neuritis entstanden sein. — Reflexe nicht gesteigert, elektr. Erregbarkeit war sowohl vom Nerv aus als auch direkt qualitativ normal, quantitativ herabgesetzt. Empfindlichkeit des Plexus des n. ulnaris und medianus, ebenso die gelähmten Muskeln druckempfindlich. Unter Galvanisation des Plexus Faradisation und Massage der gelähmten Muskeln, nahm die motorische Kraft der letzteren zu, ohne daß dieselbe nach 10tägiger Behandlung vollständig zurückgekehrt wäre.

17. M. Z. 38j. Am 7. I. 91 Pylorusresection wegen Ca. Gleich p. o. hing der r. Arm vollkommen unbeweglich herab, und war bis zu einer nicht näher eruierbaren Stelle sicher aber bis über den Ellenbogen anaesthetisch. Am rechten Auge bestand einige Tage fast völlige Amaurose, die sich bald besserte. Hingegen will P. etwa ein Jahr lang Doppelbilder gesehen haben. Nach einigen Wochen trat eine sehr hochgradige Druckempfindlichkeit über der Schulter auf. Trotzdem sofort eine elektr. Behandlung eingeleitet wurde, soll es beinahe ein Jahr gedauert haben, bis die Sensibilität wiederkehrte. Am 7. I. 93 Lidspalte r. etwas enger als lks., rechte Pupille enger als die linke. Bei mangelhafter Beleuchtung wird die Pupillardifferenz deutlich. Rechte Schulterkontur erscheint niedriger als links. Auch der m. deltoides und cucul-

laris scheinen faserärmer zu sein, rechter Oberarm etwas schwächer als links. Streckmuskulatur leicht atrophisch. Finger gut bewegt. Dynamometer links 22 rechts 12. Bewegungen in den Handgelenken frei, etwas langsamer als links. Im Schultergelenk Drehung und Rückwärtsstauung normal, bei der Hebung bleibt der Arm um 40° zurück. Plexus druckempfindlich; am 9. X. 93 Lidspalten und Pupillen gleich weit: Motilität soweit zurückgekehrt, daß Patientin wie früher arbeiten kann. Über dem acromion ein druckempfindlicher Punkt. Händedruck rechts eine Spur schwächer als links, der rechte Daumen und Zeigefinger im Bereich sämtlicher Phalangen unterempfindlich.

18. R. Glitsch (Stuttgart). 44j. Nullipara. Am 26. X. 03 Entfernung des myomatösen uterus. Dauer der Operation 1¼ h. Während dieser Zeit wurde der linke Arm keineswegs andauernd in Hyperelevation, vielmehr längere Zeit in mäßiger Abduktion vom Körper gehalten. P. sehr abgemagert und heruntergekommen. Am 2. Tag p. o. gab sie an, den linken Arm nicht bewegen zu können, es bestand eine vollständig schlaffe Lähmung des ganzen linken Arms: derselbe lag ausgestreckt in Pronationsstellung, Finger leicht flektiert. Aktive Bewegungsunmöglichkeit. Taubes Gefühl im ganzen Arm, Berührung wird überall empfunden. Vom 6. Tag ab wurde der Arm 2 Mal täglich mit mittelstarken faradischen Strömen elektrisiert. In den nächsten Tagen begann leichte Beweglichkeit in den Fingern, 5 Tage später heftige Schmerzen, die längere Zeit anhielten. Besonders starke Schmerzen bei Druck auf das Schultergelenk, speziell in sagittaler Richtung. Druck in der fossa supraclavicularis nicht schmerzhaft. 17 Tage p. o. konnte der Unterarm bis zur rechtwinkligen Stellung gebeugt werden, Bewegung im Schultergelenk unmöglich, Mus-

keln des Schultergürtels ziemlich atrophisch. Humeruskopf zeichnete sich deutlich unter der Haut ab, wie man es bei Subluxationen nach vorn zu sehen pflegt. Am 20. Tag p. o. abnorme Schlaffheit beider Schultergelenkskapseln, links und rechts, links außerdem die vermutete Subluxation nach vorn. Bewegung im Gelenk besonders auch passive nur bis zur Horizontalen möglich, Bewegungen schmerzhaft. Deltoideus, supra et infraspinatus atrophisch und zwar so, daß man annahm, die Atrophie sei nicht erst p. o. entstanden. Annahme eines entzündlichen Prozesses im Schultergelenk, etwa eine caries sicca. Am 26. XI. Schultergelenkskapseln beiders. sehr schlaff, lks. mehr als r., Atrophie des linken deltoides supra-et-infraspinatus. Keine EaR. P. giebt zu, früher in beiden Schultergelenken rheumatische Schmerzen verspürt zu haben. An linker Halsseite zahlreiche von Drüseneiterungen herrührende Narben. Beweglichkeit stellte sich wieder her bis auf Erhebung über die Horizontale. Gelenkschmerzhaftigkeit fast nicht mehr vorhanden. Druckempfindlichkeit des linken infraspinatus. Letzterer noch ganz atrophisch. KÖZ sehr träge. Am 9. II. deltoideus besonders in den mittleren Partien abgemagert, cucullaris normal, serratus zweifelhaft. Keine EaR. Erheben des Arms nach vorn, auch passiv nur bis zur Horizontalen; seitlich sogar nur bis 30° möglich infolge deutlicher Hemmung im Gelenk. Allmähliche Herstellung der Beweglichkeit, gelegentlich noch Schmerzen im Oberarm.

19. Windscheid (Leipzig). Frau M. magere, blasse Person, am 15. IX. 03 Laparatomie in Beckenhochlagerung. Arme über den Kopf zurückgezogen. Sofort p. o. konnte P. weder Arme heben noch Hände bewegen. Schmerzen in der 2. Woche p. o. an d. r. Hand mäßig. 16. X. Komplette motor. Lähmung des

l. Arms, von der Schulter bis zu den Fingern, auf der rechten Seite konnten Unterarm und Finger mit schwacher Kraft gebeugt und gestreckt werden. 8. XI. 03. Deutliche Atrophie beider Oberarme, besonders der Deltoidei und der beiden bicipites, supraspinati, rechts weniger als lks. R. Arm kann nur im Ellenbogen etwas flektiert werden, sonst völlig unbeweglich. Handgelenk wird etwas gebeugt, Streckung aufgehoben, Finger frei. Linker Arm im Schultergelenk frei beweglich, kann aber im Ellenbogengelenk nicht gebeugt werden, das Handgelenk ist unbeweglich, Finger können etwas gebeugt, nicht gestreckt werden. Lk. Plexus brach. auf Druck empfindlich. Schlüsselbein und Halsdreieckgegend auffallend mager. Elektrisch: Rechts: Plexus. ulnaris, medianus reagieren auf beide Stromarten; wenn auch z. T vermindert, Radialis für beide Ströme unerregbar. Direkte Muskelreizung überall — faradisch — herabgesetzte Reaktion, nirgends Aufhebung, galvanisch an allen Oberarmmuskeln und an den Extensoren am Unterarm träge Zuckung. ASZ. KSZ. Links: Nerven = rechts. Direkte Muskelerregbarkeit für faradischen Strom am Oberarm aufgehoben. am Unterarm zeigen sich einige schwache Zuckungen der Extensoren und am Abductor pollicis, alle andern Muskeln faradisch unerregbar. Galvanisch an allen Muskeln des Ober- und Unterarms EaR. Keine Sensibilitätsstörungen. Am 7. II. 04. Besserung. Beide Arme im Schultergelenk frei beweglich. Beugung und Streckung im Ellenbogengelenk beiders. ebenfalls möglich lks. < rechts. Hände beweglich. Atrophisch die beiden Deltoidei bes. biceps lks. und Supraspinatus lks. Plexus lks. druckempfindlich. Elektrisch: Rechts: Plexus für beide Ströme besser reizbar als früher. Zuckungen ausgiebig, Ulnaris und medianus ebenso

Radialis noch unerregbar für beide Ströme. Deltoideus und biceps farad. unerregbar; galvanisch keine trägen Zuckungen mehr. Sonst Muskeln normal. Lks. Nerven wie früher. Radialis noch unerregbar. Deltoideus und biceps reagieren farad. herabgesetzt, galvanisch am Deltoideus ebenfalls verminderte Reaktion, keine Trägheit. Biceps galvan. Reaktion auch aufgehoben. Sonst alles normal.

20. Madlehner (Kempten). R. Sch., 43j., stark abgemagerte Kranke; am 16. VIII. 94: Laparatomie. Beckenhochlagerung ca. 30°. Veit-Landauscher Tisch. Linker Arm an den Operationstisch festgebunden; Oberarm war etwas über 90° erhoben und lag auf der Tischplatte. Den rechten nicht gelähmten Arm hielt ein Assistent. Dieser Arm war ebenso hoch gehoben, jedoch etwas nach vorne gehoben. 1 Tag p. o. kann P. linken Arm nicht bewegen und hat wenig Gefühl in ihm. Arm liegt schlaff in Pronationsstellung. Vermutung einer isolierten Radialislähmung. 6 Tage p. o.: Lk. Arm hängt schlaff herab und fühlt sich weicher an als der rechte. Aktive Bewegungen können nur langsam und unvollständig mit den Fingern ausgeführt werden, Beugung und Streckung des Vorderarms, Pronation und Supination und seitliche Hebung des Oberarms nicht möglich. Der hängende Oberarm kann kaum nach vorne oder hinten bewegt werden. Händedruck kaum fühlbar. Passiven Bewegungen kann im Ellenbogengelenk kein, im Schultergelenk nur minimaler Widerstand entgegengesetzt werden. In der Hand Gefühl von Pelzigsein, Sensibilität auf dem Handrücken herabgesetzt. In der Supraclaviculargrube ein äußerst druckempfindlicher Punkt. Behandlung bessert die Lähmung, doch bestand noch nach 24 Tagen die Armschulterlähmung. P. kann mit dem Arm, der leicht atrophisch wurde, nicht die leichteste

Arbeit verrichten. ½ Jahr p. o.: Arm wieder gebrauchsfähig.

21. K. B., 48j., mit betr. Adipositas. 21. VIII.: Laparatomie. Lagerung wie bei 20. 1 Tag p. o. klagt P. über Ameisenlaufen und Schwäche im lk. Arm. Aktive Beugung und Streckung der Finger möglich: Händedruck gegen die gesunde Seite deutlich herabgesetzt. Flexion und Extension des Vorderarms, Pronation und Supination können nur schwach und unvollständig ausgeführt werden. Heben des Oberarms unmöglich, Adduktion des Oberarms bei passivem Widerstand sehr schwach. Paraesthesie in der Hand, keine anaesthetischen Stellen. Oberhalb des mittleren Drittels der clavicula in der supraclavicularen Grube ein stark druckempfindlicher Punkt. Nach 14tägiger Behandlung mit faradischem Strom und Massage sind die Lähmungserscheinungen verschwunden, doch bleibt der Arm noch nach 6 Wochen p. o. schwächer.

22. V. R., 36j., äußerst magere Kranke. 7. I. 97: Vaginale Operation. Steißrückenlage auf dem Stelznerschen Tisch. Beide Arme werden hochgehalten, der linke liegt auf der Tischplatte auf, der rechte ist dem Gesicht genähert. Am Tage der Operation giebt P. an, ihren linken Arm nicht bewegen zu können und Gefühl von Kriebeln in der Hand zu verspüren. Fingerbeugung und Streckung aktiv ausführbar, dagegen nur schwach Pronation und Supination, sowie Flexion und Extension des Vorderarms. Oberarm kann nicht gehoben werden, Adduktion wird nur schwach ausgeführt. Grobe Kraft der Hand leicht, des Vorder- und Oberarms stark vermindert. Keine Anaesthesie. Druck in die Supraclaviculargrube sehr schmerzhaft. Faradisation, Massage. Nach 10 Tagen Besserung. Nach 23 Tagen: der linke Arm schwächer

als der rechte und leicht atrophisch. 1 Monat später ist der Arm noch nicht so kräftig als vor der Operation.

23. Frauenklinik Freiburg. Frau S. B. Operation am 1. II. 1910. Klin. Diagnose: Prolapsus vagin. ant. et post. Cystocele. Therapie: Colporrhaphia ant. Colpoperineoplastik. Levatornaht. Alexander Adams. Während der 2 Std. 45 Min. dauernden Operation waren die Arme von einem Assistenten emporgezogen gehalten worden. Eine Unterstützung unterhalb der Schultern hatte nicht stattgefunden. Nach der Operation war nach 3 Tagen von Herrn Prof. Bumke folgender Befund aufgenommen worden: Lks. Hand in leichter Flexionsstellung der Finger. Elektrische herabgesetzte bis aufgehobene Reaktion bei farad. Reizung der Nerven, am stärksten am Erb'schen Punkt (o). Muskelerregbarkeit galv. und farad. normal. Der Deltoideus und die vom nervus musculocutaneus, medianus und radialis innervierten Muskeln waren gelähmt.

Nach 6 Tagen: Elektr. Erb'scher Punkt o — schwach positiv. Andere Nervenpunkte schwache farad. Erregbarkeit. Muskeln alle elektrisch o. B. mit Ausnahme vom Deltamuskel, wo fast aufgehobene farad. und gesteigerte galvan. Erregbarkeit vorhanden war. Keine Muskeln der Formel. Etwas träge Zuckung des Deltamuskels.

Nach 6 Tagen: Alle Nervenpunkte faradisch erregbar (incl. Erb'scher Punkt) etwas herabgesetzte Erregbarkeit. Muskeln alle normal erregbar, nur Deltoideus einfache quantitative Herabsetzung für farad. und galvan. Erregbarkeit.

Die Therapie der Lähmung bestand in Elektr. Massage. Tgl. Galvanisation und gymn. Übung.

Am 15. III. 1910 wurde die Patientin entlassen. Sämtliche Muskeln des linken Arms sind aktiv zu bewegen. Die rohe Kraft ist noch etwa um die Hälfte herabgesetzt.

Daß in der Literatur diese nur verhältnismäßig geringe Anzahl von solchen Lähmungen beschrieben ist, mag daher rühren, daß es für den Operateur sehr peinlich sein muß, unangenehme Nebenwirkungen seiner Operation, die den Kranken von seinen Leiden befreien sollten, zu veröffentlichen. Daß dies wirklich der Fall ist, geht daraus hervor, daß, als Büdinger in den Wiener Krankenhäusern nach Narkosenlähmungen Nachfrage hielt, ihm die Antwort zu teil wurde: „Narkosenlähmungen sehen wir nicht selten, haben aber keine Aufzeichnungen darüber."

Kurz zusammenfassend geht also aus dieser Kasuistik, die 23 Fälle umfast, hervor, daß die weitaus größte Mehrzahl — 17 unter 23 — während Laparatomie und zwar 8 mal bei chirurgischem, 10 mal bei gynäkologischem Eingriff entstand. 1 mal entstand die Lähmung bei Lumbalschnitt wegen Nierentumor, 1 mal bei Mammaamputation mit Ausräumung der Axelhöhle, 1 mal bei Radikaloperation einer Leistenhernie, 1 mal bei supravaginaler Amputation des myomatösen Uterus, 1 mal bei der Kolpotomia anterior. 4 mal wurde Beckenhochlagerung angewandt, in den übrigen Fällen ist nichts über die Art der Lagerung angegeben. In 2 Fällen, in denen die Lähmung auch doppelseitig auftrat, waren die Arme 1 mal nach oben und hinten, 1 mal über den Kopf empor gezogen. Die Lähmung war in allen übrigen Fällen einseitig, obwohl in 7 Fällen beide Arme hochgezogen waren. In 5 Fällen war ein Arm hochgezogen, über die Arm-

haltung in den übrigen Fällen sind keine Angaben vorhanden. Über die Dauer der Operation fehlen in 11 Fällen Notizen, in den übrigen war sie immer über eine Stunde, im maximum 2½ Stunden in 2 Fällen. Der Erb'sche Symptomenkomplex in reiner Form -Lähmung des Deltoideus brachialis, biceps, supinator longus, brachioradialis, supinator brevis, war in keinem der 23 Fälle vorhanden. Manche jedoch zeigen, mit kleinen Abweichungen, allerdings den Typus dieser Lähmung. So war in einem der Fälle nur noch außer dem Erb'schen Symptomenkomplex eine Parese der m. tricipites und pectorales maiores vorhanden, in einem anderen bestand eine solche des triceps, während der supinator longus deutlich frei war. Wieder ein anderer wies eine Lähmung der extensoren sämtlicher Finger und des latissimus dorsi auf. In 7 Fällen findet sich die Angabe, daß der ganze Arm völlig gelähmt war. In 3 Fällen war außerdem noch die Schulter mit ergriffen und in einem Falle handelte es sich nur um eine Lähmung der gesamten Streckmuskulatur.

Ebenso variabel muß demgemäß auch das Bild der bei der Lähmung betroffenen Nerven sein. 7 mal kann man wohl annehmen, daß es sich um eine totale Lähmung des plexus brachialis gehandelt haben muß. Der n. radialis war 1 mal betroffen und zwar in dem Falle, bei dem es sich um die Lähmung der Streckmuskulatur handelte.

Auch die Sensibilität hat in entsprechender inkonstanter Weise gelitten. Ein Ergriffensein von gleichen sensiblen Ästen war nicht zu konstatieren. Ein mal traten oculopupilläre Störungen auf.

Über die Dauer der Lähmung, d. h. bis zu vollständigem Zurückgehen derselben, sind in 9 Fällen keine Angaben gemacht, teils, weil die Patienten

starben, teils, weil sie sich der Behandlung entzogen. Die kürzeste Heilung erfolgte 1 mal in 4 Wochen, die längste nahm 9 Monate in Anspruch, die übrigen bewegen sich in diesen Zeiträumen. Eine Angabe, daß überhaupt keine Heilung mehr eingetreten sei, findet sich nirgends. Betreffs der Erklärung der Lähmung durch den Autor, wird einmal angegeben, es handle sich um einen Druck zwischen clavicula und proc. transversi 6 und 7, der den plexus schädige. Die meisten anderen Autoren, die die Lähmung erklärten, beschreiben sie als eine, durch Druck der clavicula auf die erste Rippe entstandene. Als begünstigendes Moment wird einmal eine tuberculöse Schultergelenksaffektion, einmal Magerkeit des Individuums und Kopfhaltung — es soll eine Zerrung des plexus statthaben können, wenn der Kopf bei Brechbewegungen z. B. nach der dem elevierten Arm entgegengesetzten Seite gewandt wird — 2 mal Vorspringen des Humeruskopfes als Erklärung der Lähmung hinzugezogen.

Eine praktische Prophylaxe wird von drei Autoren gegeben. Einmal gehörige Lagerung des Kopfes, d. h. also Wendung des Kopfes bei Brechbewegungen nach der Seite des elevierten Armes hin und Vermeidung, soweit es tunlich erscheint von Hochlagung der Arme. Ein anderer Autor empfiehlt die Arme längs am Körper halten zu lassen, ein dritter endlich will vermieden wissen, daß der elevierte Arm nach hinten falle und will ihm nach vorn gezogen und durch seitliche Kissen unter dem Oberarm unterstützt sehen.

Aus alledem geht hervor, daß man sich trotz aller unangenehmen Nebenwirkungen bei Hochhaltung der Arme immer wieder bemühte, eine Armhaltung zu erzielen, ohne daß Lähmungen zu befürchten wären. Speziell bei Beckenhochlagerung erscheint jede andere Lagerung der Arme gezwungen und ebenso

werden bei Laparatomien in Horizontallage die Arme mit Vorliebe über den Kopf emporgezogen, weil — sähe man von der Möglichkeit der Plexuslähmungen ab — diese Armhaltung eine geradezu ideale wäre. Der Operateur wird durch die Arme nicht behindert, eine Störung der Asepsis durch Hineinfassen des sich vielleicht erst in Halbnarkose befindlichen Kranken wird vermieden, die Arme drücken nicht auf die Brust — manche Operateure lassen die Arme mit Tüchern umwickelt auf die Brust legen, — wodurch die Atmung eventuell behindert werden kann und außerdem ist es dem Narkotiseur leicht möglich, jederzeit den Radialispuls zu kontrollieren. Auch eine Lähmung des n. radialis, wie sie bei herabhängendem Arm durch lang andauernden Druck an der scharfen Kante des Operationstisches entstehen kann, wird so leicht vermieden.

Von allen diesen Erwägungen ausgehend, lag mir nun zunächst daran, klar zu legen, wann und wodurch der plexus brachialis in Gefahr kommt einem Druck resp. einem Zug oder einem Druck und Zug ausgesetzt zu sein. Am Lebenden lassen sich diese Verhältnisse kaum studieren und auch die Röntgen-Aufnahme und Durchleuchtung versagten infolge der sich ergebenden Verzeichnungen und weil es unmöglich ist, in senkrechter Projektion von oben sich ein Bild zu machen, vollkommen. So erübrigte sich denn nur die Untersuchungen an der Leiche. Zunächst handelte es sich darum, eine möglichste Angleichung an die wirklichen Verhältnisse zu schaffen. Dies geschah, indem nur die Haut, pectoralis maior und minor durchtrennt und die in Betracht kommenden Nerven und Gefäße freigelegt wurden.

Herr Prof. Keibel hatte die große Liebenswürdigkeit, ein solches Präparat herzustellen, wofür ich ihm zu besonderem Danke verpflichtet bin.

Die Beobachtung der mit den Nerven und Gefäßstämmen vor sich gehenden Lageveränderungen ließ 5 verschiedene charakteristische Phasen erkennen. Wir wollen diese Phasen in der Reihenfolge der Versuche betrachten. Die Versuchsanordnung war derart, daß bei der auf dem Präparationstisch mit etwas erhöhtem Kopf flach aufliegenden Leiche zuerst der Arm parallel neben den Oberkörper gelegt wurde. Die vola manus schaute nach dem Oberschenkel. Bei dieser Lage sieht man wie der Plexus mit der Arterie in seinem gesamten Verlauf entspannt und daher leicht geschlängelt von oben nach unten verläuft. (Fig. 1.). Die clavicula steht dabei nahezu horizontal und scheint irgendwelchen Einfluß auf die unter ihr liegenden Gebilde im Sinne einer Abknickung oder Abdrückung nicht auszuüben. Der n. axillaris ist in dieser Phase nicht zu sehen, da er vom plexus überlagert ist. — Abduzieren wir jetzt den Arm vom Rumpf, so tritt die 2. charakteristische Phase in dem Moment ein, in dem der abduzierte Arm eine nahezu horizontale — auf den stehenden Menschen bezogen — Haltung bekommt. Die clavicula ist in dieser Stellung des Arms gegen die Horizontale in einem Winkel von 35° geneigt. Am Plexus erkennen wir nun zwei auffällige Abweichungen gegen die vorige Phase. Während er vorher geschlängelt verlief, ist er jetzt in seinem Gesamtverlauf stark angespannt und angezogen, so daß die vorher lose von ihm umschlossene Arterie axillaris nunmehr eng umspannt wird. Zugleich kommt durch die Abduktion des Arms auch eine andere Richtung des Plexus Verlaufs zustande, indem der zwischen clavicula und sternocleido-mastoideus liegende Abschnitt nicht folgen kann, da die clavicula durch Druck von oben eine Abknickung des Plexusverlaufs bedingt. Der von der

supra- und -infraclavicular Portion des Plexus an der clavicular Abknickung gebildete Winkel ist gleich 125°. Zugleich ist in dieser Phase der n. axillaris unter dem Plexus hervorgekommen. Bei gleichzeitiger Supination des horizontalstehenden abduzierten Armes liegt er im Bogen gespannt (Fig. 2) dem Humeruskopf auf, während er durch die Pronation (Fig. 3) unter sonst gleichen Verhältnissen so stark entspannt wird, daß er sich vielfach schlängelt.

Die 3. Phase erreichen wir dadurch, daß der abduzierte Arm über die Horizontale erhoben wird. Dadurch wird die Abknickung des plexus brachialis durch die clavicula so stark, daß der vorher auf 125° gemessene Winkel nunmehr nur 40° mißt; zugleich schiebt sich die clavicula in ihrem acromialen Ende so weit nach oben, daß der obere Schenkel zugunsten des unteren verkürzt wird. Durch diese Verlagerung der clavicula erfährt der plexus nicht nur die oben erwähnte scharfe Abknickung, sondern zugleich einen, durch die erfolgte Annäherung der clavicula gegen die Halswirbelsäule, bedingten Druck von oben. In dieser Phase berühren sich oberer Clavicularrand und obere Kante des hinteren Abschnittes der 1. Rippe (proc. trans. d. 1. Brustwirbels) fast. Doch liegt der plexus mit den Gefäßen nach vorn von diesem Berührungspunkt, so daß eine Quetschung nicht stattfinden kann; der n. suprascapularis liegt hier am nächsten. Neben diesen Veränderungen im oberen Abschnitt des plexus brachialis, bedingt die 3. Phase eine charakteristische Veränderung im situs des unteren Plexusabschnittes, die jedoch erst deutlich zum Ausdruck kommt, wenn der Arm nicht nur über die Horizontale erhoben, sondern gleichzeitig nach dem Rücken zu hyperabduziert wird. Dadurch springt der Humeruskopf stärker nach vorn vor, so daß der Plexus

nunmehr durch ihn eine Abknickung erfährt, die einen nach dem Rücken zu stumpfen Winkel bildet, der ca. 170° mißt; dadurch wird die schon starke Spannung des Plexus maximal erhöht. Eine Elevation des Armes über 60° von der Horizontalen ist nicht möglich, wenn wir nicht gleichzeitig nach vorn adduzieren; durch diese Adduktion bei sonst gleicher Stellung entsteht eine neue die 4. Phase. Die clavicula maximal gehoben, bleibt unverändert, so daß auch der situs der unter ihr liegenden Plexuspartie der gleiche bleibt. Dagegen erschlafft der unterhalb der clavicula gelegene Plexusabschnitt mit der Arterie durch diese Adduktionsbewegung des erhobenen Armes so stark, daß sämtliche Gefäße und Nervenstränge intensiv geschlängelt verlaufen. Eine neue 5. Phase entsteht, wenn der Schultergürtel durch Schub von der scapula aus oder vertikalen Zug (auf den liegenden Menschen bezogen) nach oben gehoben wird. Jetzt ist die clavicula in einem Winkel von 40° gegen die Horizontale gehoben und zugleich soweit von ihrer bisherigen Unterlage entfernt, daß man am Präparat bequem einen Finger zwischen ihr und dem Plexus hindurch führen kann. Dadurch wird bei fortbestehender Schlängelung des unteren Plexusteils der obere Teil vom Druck der clavicula befreit (Fig. 4). Der größte Abstand der clavicula von ihrer Unterlage besteht bei vertikal nach oben (auf den liegenden Menschen bezogen) gezogenem Arm (Fig. 5), während er sich vermindert, wenn der Oberarm fuß- oder kopfwärts bewegt wird. In beiden Fällen bleibt ein ausgiebiger Zwischenraum zwischen plexus und clavicula bestehen, wenn — in anderer Weise ausgedrückt — das Schulterblatt brustwärts geschoben oder der Oberarm vertikal hochgezogen wird.

Um nun diesen anatomischen Verhältnissen einen

zahlenmäßigen Ausdruck zu verleihen, lag der Gedanke nahe, mittels eines Kompressoriums zwischen clavicula und 1. Rippe, an der Stelle, wo plexus und Arterie diese schneiden, die bei verschiedenen Armlagerungen stattfindenden Drucke zu messen. Dies geschah, indem an der eben beschriebenen Stelle ein Stück Pappe aufgelegt wurde und auf diese ein Stück undurchläßigen Seidenschlauches, der oben mit einem spitzwinkelig gebogenen Ausflußrohr unten mit einem Schlauch, der seinerseits mit einem mit Wasser gefüllten Gefäß in Verbindung stand, das bis zu einer Höhe von 3 Metern (auf die liegende Leiche bezogen) erhoben werden konnte. Es bestand nun die Aufgabe darin, zu beobachten, wie hoch das Wassergefäß zu erheben war, um bei verschiedenen Stellungen des Arms es zu ermöglichen, daß der zwischen clavicula und 1. Rippe stattfindende Druck gerade dem der Wassersäule entsprach, was daran zu erkennen war, daß das Wasser gerade aus dem Ausflußrohr ausfloß. Zur Erzielung einer Einheitlickeit in der Bezeichnung der Armlagerung wurden drei Hauptstellungen unterschieden und zwar:

1. Arme in der Körperebene
2. „ hinter der Körperebene
3. „ vor der Körperebene.

Als Unterabteilungen wurden bezeichnet, wenn die Arme sich

a) in der Schulterhöhe
b) über der Schulterhöhe

befanden. Ferner war es auch noch notwendig zu beobachten, ob ein Unterschied des Druckes bei Beugung oder Streckung des Vorderarms vorhanden war. Eine Tabelle, die gleichzeitig die bei den Messungen gefundenen Werte wiedergibt, würde sich dann also so darstellen:

	In der Körpereb.		Hinter d. Körpereb.		Vor der Körpereb.	
	gestreckt	gebeugt	gestreckt	gebeugt	gestreckt	gebeugt
In Schulterhöhe	0.13 0.12	0.13	0.17 0.19 0.18	0.19 0.18	± 0 0.06	± 0 0.06
Über Schulterhöhe	1.85 1.13	1.79 1.13	3.00 3.00	3.00 3.00	0.075 0.08	0.075 0.08

Diese Tabelle klärt die bestehenden Druckverhältnisse vollständig. Der größte Druck auf den Plexus wird ausgeübt, wenn die Arme über Schulterhöhe erhoben hinter die Körperebene gezogen werden, denn hier ist ein Druck von 3 m Wassersäule nötig, um Wasser aus dem Ausflußrohr ausfließen zu lassen. Diese Beobachtung stimmt auch gut mit dem Auftreten von Plexuslähmungen überein, die bei dieser Armhaltung am häufigsten in die Erscheinung traten. Dasselbe gilt auch von der Armhaltung über Schulterhöhe erhoben, denn auch hier war ein großer Druck zur Überwindung des Widerstandes von seiten der clavicula und 1. Rippe nötig. Es ergibt sich also hieraus, daß diese beiden Armhaltungen möglichst zu vermeiden sind. wenn sie aber wie z. B. bei Mammaamputationen nicht zu umgehend sind, so doch so kurze Zeit wie nur irgend möglich ausgeführt werden sollen. Die übrigen Ergebnisse zeigen nichts besonderes und bringen nur bekanntes, daß Plexuslähmungen bei diesen Haltungen nicht vorkommen können — sieht man von der Möglichkeit der Druckwirkung der Tischkante auf den nervus radialis ab. — Nur ein Ergebnis interessiert uns speziell hier und zwar, wenn die Arme über Schulterhöhe erhoben vor der Körperebene gehalten werden, dann ist nämlich überraschender Weise nur eine ganz geringe Druckwirkung von

0.075 ctm Wassersäule und es traten also bei dieser Armhaltung alle Vorteile, die ich schon eingangs erwähnte, in die Erscheinung. Da diese Armhaltung gleichzeitig mit einer Erhebung des Brustkorbs einhergeht, so wäre es denkbar, daß durch Erniedrigung des intraabdominellen Drucks eine Ansaugung der Därme stattfindet und auf diese Weise besonders bei gynäkologischen Operationen mehr Raum in der Bauchhöhle geschaffen wird. Allerdings dürfen diese Werte nur relativ aufgefaßt werden, denn sie beziehen sich nur auf einen Leichenversuch und als zum 2. und 3. mal Messungen vorgenommen werden sollten, ergaben sich schon einige Differenzen, die aber durch die inzwischen eingetretene Matschigkeit der Leiche zu erklären waren und die teilweise zum Verschwinden gebracht werden konnten, wenn etwas dickere Pappe als zum erstenmal verwendet wurde.

Daß diese Untersuchungen in dieser exakten Weise vor sich gehen konnten, verdanke ich dem liebenswürdigen Entgegenkommen des Herrn Prof. Trendelenburg, der mir sowohl bei der Anordnung der Apparate als auch bei der Ausführung der Versuche seine Hilfe in weitgehendstem Umfang zu teil werden ließ. Ich möchte nicht unterlassen ihm auch an dieser Stelle meinen besonderen Dank auszusprechen.

Außerdem muß ja auch die Form der clavicula respektive deren sternale Excavation eine wesentliche Rolle bei den Druckverhältnissen spielen; denn es liegt klar auf der Hand, daß bei der gestreckten Form der clavicula der plexus viel leichter in Gefahr gerät als bei einer mehr gekrümmten, weil ihm hier ein größerer Spielraum zur Verfügung steht und er infolgedessen weniger leicht in Gefahr kommt, einem Druck von seiten der clavicula und der 1. Rippe ausgesetzt zu sein. Daß solche Unterschiede in der Form

der clavicula in der Tat bestehen, habe ich durch Zeichnung von Schlüsselbeinen mittels des Diopters und Messung von 15 rechten und 15 linken bestätigt gesehen. Der Martin'sche Diopter — derselbe wurde mir in zuvorkommendster Weise von Herrn Prof. Fischer, der mir auch die Ingebrauchnahme des Apparats erläuterte, zur Verfügung gestellt. Für sein Entgenkommen möchte ich ihm auch an dieser Stelle besonders danken — besteht im wesentlichen aus einem allseitig offenen Würfel, der oben mit einer Glasplatte bedeckt ist. Eine auf der Glasplatte bewegliche mit einem Kreuz versehene Linse steht mit einem Parallelogramm in Verbindung. Dieses trägt auf der der Linse entgegengesetzten Ecke einen Bleistift, der die Bewegungen der Linse nachfährt; auf diese Weise ist man imstande, körperliche Gegenstände, die auf der Basis des Würfels liegen, zu zeichnen. Schaut man nämlich durch die Linse und stellt das Kreuz auf den betreffenden Gegenstand ein, so lassen sich die Umrisse des Körpers nachfahren. Als Maß diente eine auf der Verbindungslinie der proximalwärts am meisten vorspringenden Punkte, errichtete Senkrechte (siehe Fig. 6). Als Mittelwert der Länge ergab sich 116 mm und der Höhe 17 mm. Als Beispiel größter Verschiedenheit der sternalen Excavation mögen die hier abgebildeten 2 rechten claviculae dienen, von denen die eine eine Höhe von 24 mm, die andere eine solche von 10 mm hat (Fig. 6 u. 7). Daß solche Unterschiede in Betracht kommen müssen und daß sie als erleichternde oder erschwerende Momente bei Plexuslähmungen anzusehen sind, ist wohl ohne weiteres ersichtlich. Sie erklären wohl auch die Tatsache, daß eine so große individuelle Verschiedenheit beim Zustandekommen von Plexuslähmungen auftritt. Speziell bei der gerichtlichen Frage der Verantwortlichkeit des Arztes an

der während der Narkose entstandenen Plexuslähmung dürfte gerade die Größe der Concavität und das eventuelle Versäumen des Operateurs sich über die Krümmung der clavicula orientiert zu haben, sehr gravierend sein.

Zusammenfassend geht aus alledem hervor, daß verschiedene Stellungen zum Zustandekommen von Lähmungen prädisponieren, andere dagegen nicht. Es käme also bei Operationen darauf an, ungünstige Armlagerungen zu vermeiden. Zunächst wäre es z. B. bei Mammaamputationen zu verhindern, daß der abduzierte horizontalstehende Arm gleichzeitig supiniert wird, weil dadurch der nervus axillaris im Bogen gespannt dem humerus aufliegt. Wird dagegen der Arm in pronierter Stellung gehalten, so ist keine Gefahr für den Nerven vorhanden. Ist der Arm abduziert und über die Horizontale erhoben — auf den liegenden Menschen bezogen — so ist keine Gefahr für den Nerven vorhanden.

Ist der Arm abduziert und über die Horizontale erhoben — gleichfalls auf den liegenden Menschen zu beziehen — so bedeutet diese Stellung an und für sich für den plexus abgesehen von einer Spannung keine Druckgefahr; höchstens kann der nervus suprascapularis bei geringer Abweichung von seinem Verlauf einer direkten Druckwirkung ausgesetzt werden. Wird der Arm aber gleichzeitig nach dem Rücken zu hyperabduziert, so besteht die höchste Gefahr für den plexus. Auch diese Gefahr wird sich vermeiden lassen oder doch wesentlich reduziert werden können, wenn darauf geachtet wird, daß die Arme nicht hinter die frontale Körperebene herabsinken können. Zu erreichen ist diese Lagerung der Arme durch entsprechende Verbreiterung des Operationstisches. — Bei Adduktion des elevierten Armes, so daß sich

dieser in der frontalen Körperebene befindet, reduziert sich die dem plexus drohende Gefahr in der Weise, daß jedenfalls eine Entspannung der unterhalb der clavicula gelegenen Partie eintritt. Wesentlich günstiger aber ist es für den plexus, wenn der Schultergürtel durch Schub von der scapula aus oder vertikalen Zug nach oben gehoben wird; dies zeigte sowohl die Besichtigung an der Leiche als auch die Druckmessung, indem der niedrigste Wert dann gefunden wurde, wenn die Arme in Schulterhöhe sich vor der Körperebene befanden. Mit Unterstützung der scapula von unten und Lagerung der Arme wie eben beschrieben, wird sich also eine Stellung herbeiführen lassen, in der sich Plexuslähmungen sicher vermeiden lassen.

Die Lagerung gestaltet sich also dann folgendermaßen: Durch eine innen abgerundete, ausgepolsterte Unterstützung werden die beiden Schulterblätter von hinten gestützt. Die Arme werden senkrecht eleviert — wieder auf den liegenden Menschen zu beziehen — und in der Ellenbeuge gebeugt. Ihre Fixation in dieser Lage erfolgt in der von Döderlein angegebenen Weise, indem sie an einem Brett befestigt werden.

Abgesehen von den mehrfach erwähnten Vorteilen, die diese Lage mit sich bringt, ist bei abdominellen Operationen die auffallende Tatsache bemerkenswert, daß bei Elevation der Arme, die Därme ohne Beckenhochlagerung in die Excavation des Zwerchfells zurücksinken. Diese Beobachtung steht in Einklang mit dem Versuch, den man an sich selbst leicht ausführen kann; wenn man im Liegen auf einer horizontalen Ebene die Arme langsam über den Kopf eleviert, dann beobachtet man, daß der Leib leicht kahnförmig einsinkt. Es liegt nun der Gedanke

nahe, daß dieses Eingezogensein des Bauches mit einer Änderung in den Druckverhältnissen des abdomens im Zusammenhang steht und daß hier ähnlich wie bei der Sylvesterschen Atmung, wo das Zwerchfell künstlich durch Elevation der Arme und Anpressung derselben an den Thorax eine Abflachung und eine tiefere Auswölbung erfährt, eine wenn auch nicht so ausgiebige Excavation herbeigeführt wird, in die dann die Därme zurücksinken. Von dieser Überlegung ausgehend, lag es nahe, experimentell festzustellen, ob wirklich intraabdominelle Druckänderungen bei Elevation der Arme stattfinden. Es ist natürlich unmöglich, diese Versuche am laparatomierten Menschen vorzunehmen, vielmehr müssen sie in geschlossener Bauchhöhle angestellt werden. Man benutzt dazu einen Troikart, der so eingerichtet ist, daß man ihn mit einem Manometer in Verbindung bringen kann, an dem man die im Abdomen stattfindenden Druckänderungen ablesen kann.

Ein derartig eingerichtetes Instrument wurde mir in liebenswürdiger Weise von Herrn Prof. Trendelenburg zur Verfügung gestellt.

Leider war es mir nicht möglich, an der Leiche eines Erwachsenen derartige Versuche einwandfrei in genügender Zahl anzustellen, an letzterer deshalb nicht, weil die meist schon eingetretene Totenstarre exakte Druckmessungen hindert. Dagegen gelang es bei mehreren Versuchen am Kaninchen, dem in der Mittellinie des Bauches ein Troikart eingestoßen wurde, bei Anwendung der Sylvesterschen Atmung deutliche Ausschläge an einer in einem „U“ förmig gebogenen Glasrohr stehenden Wassersäule zu erhalten. Schwach angedeutet, aber ohne meßbar zu werden, war auch bei einfacher Streckung der Arme über den Kopf und Anlegen derselben an den Körper eine solche Druck-

schwankung im Abdomen vorhanden. Bei den gleichen Versuchen an der Leiche eines Neugeborenen wurden folgende Werte gefunden:

	Streckung der Arme.	Anlegung der Arme an den Körper.
Versuch I.	59.6	57.7
„ II.	59.0	57.0
„ III.	59.5	57.3
„ IV.	54.4	57.7
„ V.	59.3	58.0

Das Ergebnis dieser Versuche deutet, abgesehen von einem Versuch, darauf hin, daß jedesmal bei Streckung der Arme ein negativer Druck im Abdomen entstand, der die Wassersäule in dem mit dem Versuchstier in Verbindung stehenden Schenkel der „U“ Röhre um 1.9 bis 1.3 ctm ansteigen ließ.

Der Druck sank im Abdomen ganz langsam, wenn nach Beugung die Arme gestreckt wurden, ein Beweis dafür, daß die Därme angesaugt werden. Wenn auch diese Versuche keine bindenden Schlüsse zulassen, so beweisen sie doch jedesmal, daß Druckschwankungen stattfinden und daß dieselben beim Erwachsenen noch ganz erheblicher sein müssen und zwar zugunsten einer Ansaugung der Därme bei Elevation der Arme. Es ist also bei Anwendung der oben geschilderten Armlagerung eine Lage geschaffen, die gestattet, ohne eine Narkosenlähmung befürchten zu müssen, in einem weniger von Därmen behinderten Operationsfeld zu arbeiten.

Zum Schluß meiner Arbeit danke ich Herrn Prof. Krönig für die Übernahme des Referats, ferner fühle ich mich Herrn Dr. Gauß zu Dank verpflichtet, der mir in weitgehendstem Maße seine Unterstützung bei allen Versuchen zu teil werden ließ und der mir das regste Interesse bei allen Arbeiten entgegenbrachte, weiterhin Herrn Prof. Keibel, der in selbstloser Weise das anatomische Präparat herstellte, und den Herrn Prof. Fischer, Prof. Trendelenburg und Prof. Bumke.

Literatur.

Deutsche Chirurgie 1880. Bardenheuer, Krankheiten der oberen Extremitäten.

Neurol. Centralblatt 1892. M. Bernhardt, Über Lähmungen im Bereich d. plexus brachialis.

Deutsche med. Wochenschrift 1894. Braun, Narkosenlähmungen.

Sammlung klinischer Vorträge 1894—97. Krumm, Narkosenlähmungen.

Münchner med. Wochenschrift 1904. Glitsch, Zur Pathogenese der Narkosenlähmung.

Archiv für klin. Chirurgie 1894. Büdinger, Lähmungen im Bereich d. plexus brachialis.

Centralblatt für Gynakologie 1907. Horst, Über Lähmung der plexus brachialis.

Verhandlungen d. D. Ges. für Chirurgie 1894. Guelt'sche Narkosenstatistik.

Centralblatt für Gynakologie 1904. Windscheid, Narkosenlähmungen.

Münchner med. Wochenschrift 1897. Madlehner, Narkosenlähmungen.

Nonne, Klinisches und path. anat. zur Lehre von der kombinierten Schulterarmlähmung.

Lebenslauf.

Geboren am 22. X. 1884, besuchte ich die Vorschule und die Gymnasialklassen des Kgl. Kaiser-Friedrichs-Gymnasiums zu Frankfurt a. M. Ostern 1905 bestand ich das Abiturientenexamen. Ich widmete mich von Anfang an dem Studium der Medicin, im S.-S. 05 in Heidelberg, W.-S. 05/06 in München, S.-S. 06 W.-S. 06/07 S.-S. 07 in Freiburg i. Br.; hier bestand ich am 5. Aug. 07 das Physikum. Vom 1. X. 07 bis 1. IV. 08 diente ich beim K. B. I. Inf.-Rgt. in München und war gleichzeitig immatriculiert. Das S.-S. 08 studierte ich in München. In den Sommerferien famulierte ich an der inneren Abtlg. d. städt. Krkhs. Frankfurt a. M. (Prof. Lüthge: Direktor), W.-S. 08/09 Berlin. In den Osterferien arbeitete ich im pathol. Institut des städt. Krkhs. Frankfurt a. M. (Dir. Prof. Fischer). Das S.-S. 09 und W.-S. 09/10 studierte ich in Freiburg i. Br. Am 15. III. 1910 meldete ich mich zum med. Staatsexamen, das ich am 26. VII. 10 bestand.

Julius Nußbaum.

Figurentafeln.

Fig. 1.

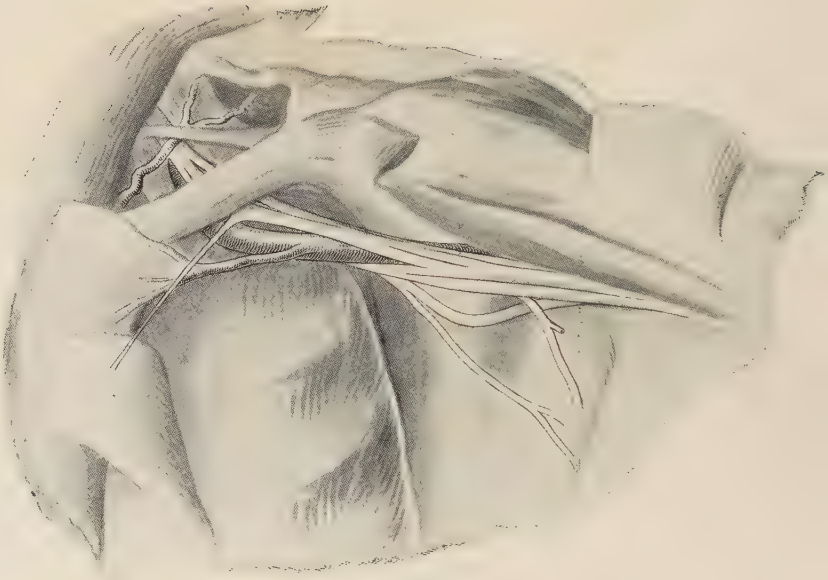

Fig. 2.

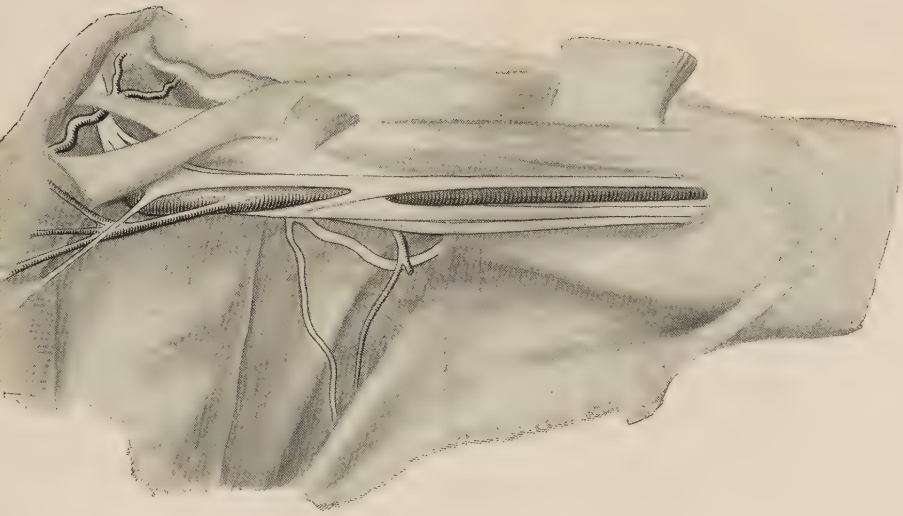

Fig. 3.



Fig. 4.

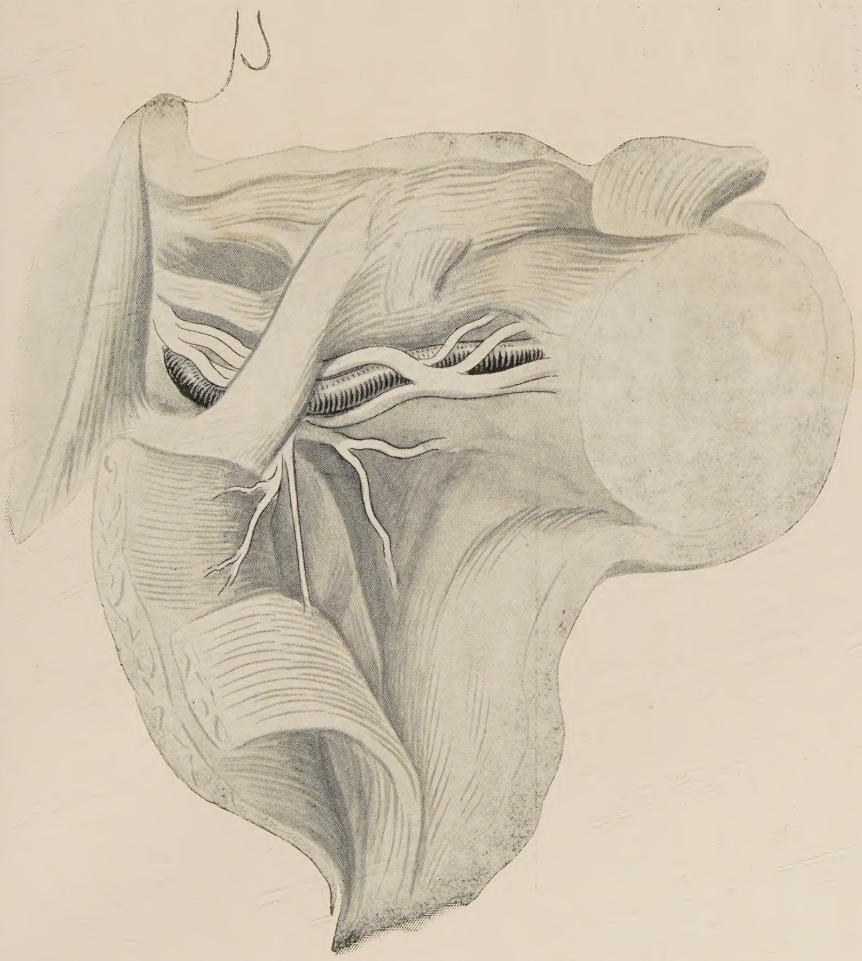

Fig. 5.

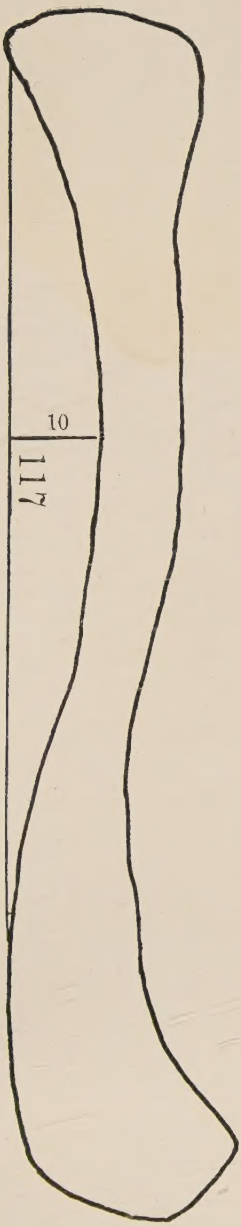

Fig. 7.

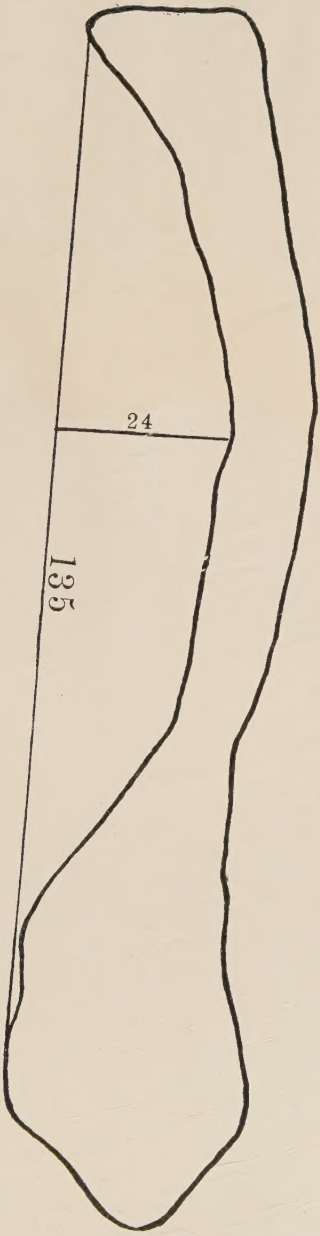

Fig. 6.